

**Ketahanan Ikan Kerapu Hibrida Cantang (*Epinephelus fuscoguttatus*><*Epinephelus lanceotatus*) Terhadap Infeksi Virus dan Bakteri**

**Indah Mastuti, Dewi Syahidah, Ketut Mahardika**

Laboratorium Patologi Balai Besar Riset Budidaya Laut dan Penyuluhan Perikanan

Email : [mastuti\\_indah@yahoo.com](mailto:mastuti_indah@yahoo.com)

**ABSTRAK**

Ikan kerapu hibrida cantang memiliki ketahanan yang baik terhadap patogen. Penelitian ini menguji ketahanan ikan kerapu cantang terhadap infeksi GSDIV (grouper sleepy disease iridovirus), SBIV (sea bass iridovirus), VNN (viral nervous necrosis) dan bakteri *Vibrio* sp. Sejumlah 150 ekor ikan kerapu hibrida cantang (rata-rata panjang total 11,01±1,6 cm dan berat 14,67±1,09 g) dibagi dalam 5 perlakuan dengan 3 ulangan bak. Setiap ikan diinjeksi secara intramuskular dengan 200 µl: PBS (A), inokulum GSDIV (B), inokulum SBIV (C), inokulum VNN (D) dan 10<sup>10</sup> cfu/ml suspensi *Vibrio* sp. (E). Parameter meliputi gejala klinis, mortalitas ikan, hematokrit pada saat dimulai gejala dan penyembuhan, serta histologi organ. Pengamatan dimulai setelah infeksi buatan hingga kematian terhenti sampai 14 hari. Gejala klinis dimulai 5 hari pasca infeksi (HPI) yaitu perubahan warna menjadi hitam atau pucat, berkurangnya nafsu makan dan berenang lemah. Gejala ini ditunjukkan oleh ikan yang diinjeksi patogen (B, C, D dan E). Sementara kematian dimulai saat 6 HPI pada ikan yang diinjeksi dengan patogen yang berupa virus (B, C, dan D). Kadar hematokrit ikan normal (A) meningkat hingga 7,5% pada akhir pengamatan. Hal ini terjadi juga pada ikan yang diinfeksi dengan GSDIV (B;19,5%) dan VNN (D;4%). Sementara penurunan kadar hematokrit terjadi pada ikan yang diinjeksi dengan SBIV (C;4,16%) dan *Vibrio* sp. (E;9,34%). Gambaran histologi menunjukkan bahwa ikan yang diinjeksi patogen mengalami kerusakan jaringan terutama pada limpa dan ginjal depan (B, C, D, E). Ikan kerapu hibrida cantang tahan terhadap infeksi bakteri *Vibrio* sp., meskipun menunjukkan gejala klinis yang sama dengan infeksi virus, namun infeksi virus dapat menyebabkan kematian setelah memperlihatkan gejala klinis.

**Kata kunci:** Infeksi, virus, bakteri, kerapu hibrida cantang

**ABSTRACT**

Hybrid grouper of cantang (*Epinephelus fuscoguttatus*><*Epinephelus lanceotatus*) is known to have good resistance to pathogens. This study was conducted to test the resistance of cantang grouper to GSDIV (grouper sleepy disease iridovirus), SBIV (sea bass iridovirus), VNN (viral nervous necrosis) and *Vibrio* Sp. A total of 150 groupers were divided into 5 treatments with 3 replications. Each fish was injected intramuscularly with 200 µl: PBS (A), GSDIV inoculum (B), SBIV inoculum (C), VNN inoculum (D), and 10<sup>10</sup> cfu/ml of *Vibrio* sp. suspension (E). Observation were made on clinical symptoms, mortality, hematocrit when symptoms began and healing, and histology of internal organs. Observation were done until 14 days. Clinical infection began 5 day post infection (DPI), fish showed discoloration of black or pale, loss appetite and weak swimming. This symptoms is indicated by infected fish (B, C, D & E). Mortality began at 6 DPI on viruses infected fish (B, C, D). Hematocrit levels of normal fish (A) increased up to 7.5%. Increasement also showed by GSDIV and VNN

infected fish (B; 19.5% and D; 4%), While decrease in hematocrit levels occurred in fish infected with SBIV (C; 4.16%) and *Vibrio* sp. (E; 9.34%). Histological observation demonstrated that some damaged tissue within eye, spleen and forehead kidney of the infected fish (B,C,D,E). : Hybrid grouper “Cantang” tends to resistant for bacteria (*Vibrio* sp.) infection, even though it showed similar clinical symptoms with viruses infection, however, viruses (GSDIV, SBIV and VNN) caused mortality of hybrid grouper after the initial clinical symptoms.

**Key words:** Infection, Viruses, Bacteria, Cantang grouper

## 1. PENDAHULUAN

Kerapu hibrida cantang (hasil perkawinan silang antara induk betina *Epinephelus fuscoguttatus* >< dan induk jantan *E. lanceotatus*) merupakan spesies yang disukai para pembudidaya karena memiliki laju pertumbuhan dan koefisien pertumbuhannya lebih besar dibandingkan dengan benih kerapu hibrida cantik (hasil perkawinan antara induk betina *E. fuscoguttatus* >< dan induk jantan *E. microdon*) dan kerapu macan, *E. fuscoguttatus*, (Sutarmat *et al.*, ). Namun demikian, kematian massal akibat infeksi mikroorganisme pada budidaya ikan kerapu hibrida cantang masih sering ditemukan. Infeksi viral nervous necrosis (VNN) yang disebabkan oleh piscine nodavirus masih menjadi penyebab utama kematian massal di *hatchery*, sedangkan iridovirus (genus Megalocytivirus) sering menimbulkan kematian pada ikan kerapu hibrida cantang pada tahap pendederan di *hatchery* maupun pembesaran di keramba jaring apung (Sembiring *et al.*, 2018; Mahardika *et al.*, 2019). Selain kedua virus tersebut, bakteri dari genus *Vibrio* sp. juga sering menimbulkan masalah pada budidaya ikan kerapu. *Vibrio* sp. menimbulkan borok pada sirip (sirip geripis) (Ebi *et al.*, 2018); Amalina *et al.*, 2019). *Vibrio* sp juga dapat menimbulkan luka atau borok pada ikan (Desrina *et al.*, 2006).

Iridovirus adalah virus DNA yang menyerang organ hematopoetik sedangkan VNN adalah RNA virus yang menyerang jaringan saraf. Sementara *Vibrio* sp. adalah bakteri gram negatif yang menyerang jaringan terbuka /infeksi sekunder (Koeshayani *et al.*, 2001). Virus DNA biasanya menginfeksi melalui jalur litik. Sedangkan virus RNA biasanya menginfeksi dengan jalur lisogenik. Sementara bakteri merupakan

patogen ekstraseluler yang akan menginfeksi bila sistem pertahanan nonspesifik tidak berhasil mencegahnya (Uribe *et al.*, 2011). Oleh sebab itu diduga VNN merupakan agen infeksi terkuat. Meskipun demikian perlu kiranya dilakukan uji laboratorium untuk menentukan mikroorganisme yang memiliki patogenisitas tinggi terhadap juvenile kerapu hibrida cantang. Tujuan dari penelitian ini adalah untuk mengetahui ketahanan ikan kerapu hibrida cantang terhadap infeksi virus dan bakteri.

## 2. METODE PENELITIAN

### 2.1 Ikan uji

Sebanyak 150 ekor ikan kerapu cantang Ikan uji yang digunakan dalam penelitian ini adalah ikan kerapu hibrida cantang (rata-rata Panjang:  $11,01 \pm 1,6$  cm dan berat:  $14,67 \pm 1,09$  gram). sehat hasil pembenihan di hatchery Balai Besar Riset Budidaya Laut dan Penyuluhan Perikanan (BBRBLPP), Gondol-Bali diaklimatisasi dalam bak beton volume 500 liter selama 1 minggu sebelum di uji tantang dengan virus dan bakteri.

### 2.2. Inokulum virus dan isolat bakteri

Sejumlah 3 isolat virus yaitu VNN, Iridovirus dari isolate GSDIV (grouper sleepy disease iridovirus) dan SBIV (sea bass iridovirus) digunakan untuk uji tantang. 3 isolat tersebut merupakan stok isolat yang disimpan dalam *dep freezer* ( $-80^{\circ}\text{C}$ ) dalam bentuk inokulum. Pembuatan inokulum virus mengikuti prosedur publikasi sebelumnya (Mahardika dan Mastuti, 2010). Isolat bakteri *Vibrio* sp. merupakan hasil isolasi dari ikan kerapu macan yang sakit atau borok.

### 2.3. Uji ketahanan

Uji ketahanan kerapu hibrida cantang dilakukan dengan infeksi buatan melalui injeksi intramuskular (200  $\mu\text{l}$  inokulum/ekor ikan). Ikan uji dibagi dalam 5 perlakuan dengan 3 ulangan. Setiap perlakuan diinjeksi dengan : PBS (A), inokulum GSDIV (B), inokulum SBIV(C), inokulum VNN (D) dan  $10^{10}$  cfu/ml suspensi *Vibrio* sp. (E). Ikan yang telah diberi perlakuan kemudian dipelihara dalam 15 bak plastik volume 100 liter.

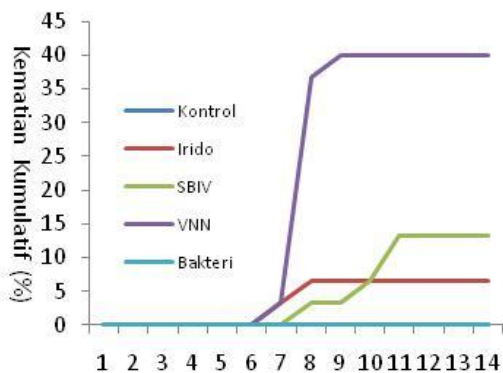
Pengamatan dilakukan terhadap gejala klinis, mortalitas ikan, hematokrit pada saat dimulai gejala dan penyembuhan, serta histologi organ. Ikan-ikan tersebut dipelihara selama 14 hari. Data yang diperoleh dianalisis secara deskriptif.

2.4. Konfirmasi PCR

Ikan yang mati setelah ujiantang diambil limpa (GSDIV dan SBIV) dan mata (SBIV) untuk konfirmasi terjadinya infeksi oleh patogen tersebut dengan PCR. Uji PCR dilakukan menggunakan primer spesifik untuk *Megalocytivirus* (GSDIV dan SBIV) menurut Kurita *et al* (1998) dan VNN menurut Nishizawa *et al* (1997).

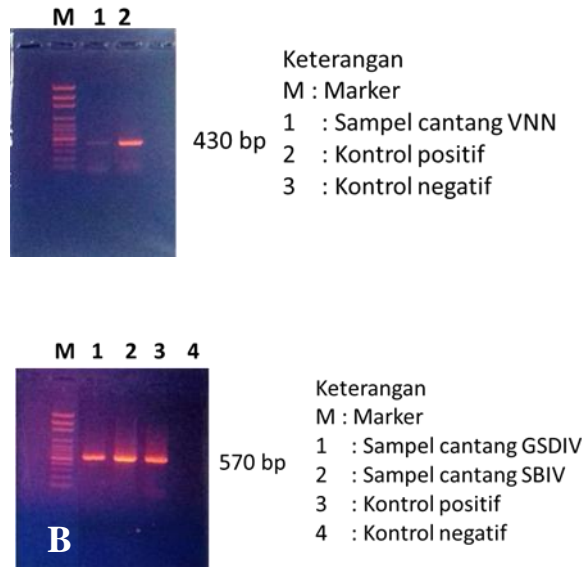
3. HASIL DAN PEMBAHASAN

Gejala klinis dimulai 5 hari pasca infeksi (HPI) yaitu perubahan warna menjadi hitam atau pucat, berkurangnya nafsu makan dan berenang lemah. Gejala ini ditunjukkan oleh ikan yang diinjeksi patogen (B, C, D dan E). Sementara kematian dimulai saat 6 HPI pada ikan yang diinjeksi dengan patogen yang berupa virus (B, C, dan D) (Grafik 1).



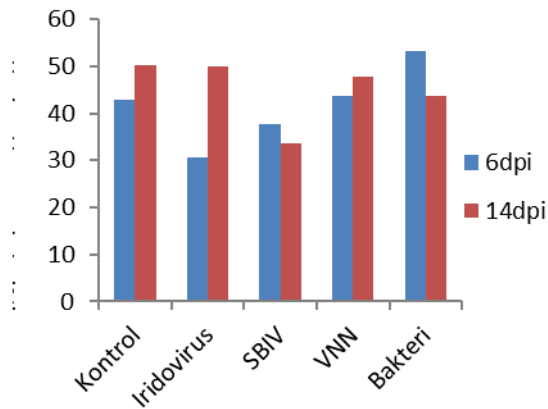
Grafik 1. Persen kematian kumulatif setelah ujiantang  
 Graphic 1. Percentage of cumulative mortality during the experiment

Berdasarkan uji dengan PCR, ikan yang mengalami kematian pada perlakuan B, C dan D positif terinfeksi GSDIV, SBIV dan VNN (Gambar 1)



Gambar 1. Konfirmasi infeksi oleh virus VNN (A) dan GSDIV, SBIV (B)  
Picture 1. PCR confirmation on infection on VNN (A) and GSDIV, SBIV (B).

Kadar hematokrit ikan normal (A) meningkat hingga 7,5% pada akhir pengamatan. Hal ini terjadi juga pada ikan yang diinfeksi dengan GSDIV (B;19,5%) dan VNN (D;4%). Sementara penurunan kadar hematokrit terjadi pada ikan yang diinjeksi dengan SBIV (C;4,16%) dan *Vibrio* sp. (E;9,34%) (Grafik 2).



Grafik 2. Kadar hematokrit ikan uji pada awal dan akhir pengamatan (%)

Graphic 2. Hematocrit level at the initial and the end of experiment

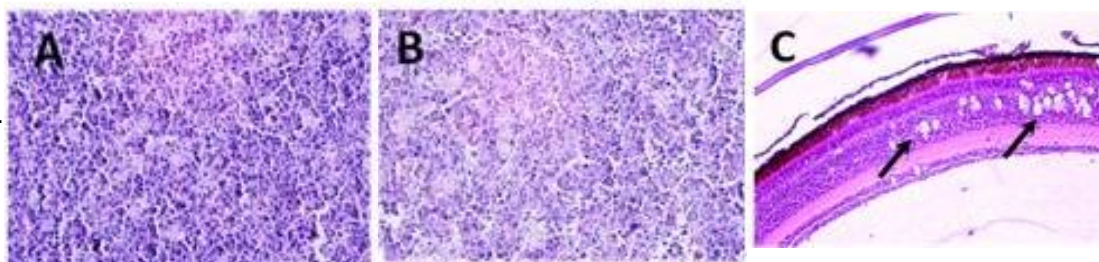
Gambaran histologi menunjukkan bahwa ikan yang diinjeksi patogen mengalami kerusakan jaringan terutama pada limpa dan ginjal depan (B, C, D, E) (Tabel 1).

	Ulangan	Organ Dalam					
		Limpa	Ginjal	Hati	Insang	Usus	Mata
<b>Kontrol</b>	1						
	2						
	3						
<b>Iridovirus</b>	1	x					
	2	x			x		
	3	x	x			x	
<b>SBIV</b>	1	x	x		x		
	2		x				
	3						
<b>VNN</b>	1					x	x
	2			x	x		x
	3						x
<b>Bakteri</b>	1	x		x	x		
	2	x					
	3	x	x	x			

Tabel 1. Hasil pengamatan histopatologi organ dalam. Tanda silang (x) menunjukkan adanya kerusakan

Table 1. Histopathological observation of internals organ. The damaged tissue are showed by cross (X) symbol.

Ikan terinfeksi VNN menunjukkan adanya vakuola-vakuola pada retina mata. Sementara Limpa dan ginjal depan menunjukkan adanya sel-sel nekrosis (Gambar 2).



Gambar 2. Irisan histopatologi organ dalam kerapu cantang. A Sel hematopoetik pada limpa yang terinfeksi GSDIV menyebabkan sel nekrosis sehingga jaringan mengalami degenerasi. B. Sel hematopoetik pada ginjal depan ikan terinfeksi SBIV nekrosis dengan inti piknotik. C. Mata ikan kerapu cantang terinfeksi VNN. Sel syaraf mengalami nekrosis dengan vakuolasi pada lapisan dalam intrasitoplasmik dan lapsan ganglion sel.

Figure 2. Histopatology section of hybrid grouper infected with virus. A. hematopoietic cells in spleen infected with GSDIV were necrotized resulting in degeneration cells. Enlarged cells were occurred in the splenic pulp, B. Hematopoietic cells in forehead kidney infected with SBIV were necrotized with pyknotic nucleus, C. Eye of hybrid grouper infected VNN.

Nerve cells are necrotized with intracytoplasmic vacuolation in the inner nuclear layer and ganglion cell layer (arrow), (40x).

Isolat iridovirus, genus *Megalocytyivirus* yang menginfeksi ikan kerapu bebek (*Cromileptes altivelis* dan ikan kerapu sunu (*Plectropomus leopardus*) berdasarkan analisa sekuen gen Pst1 memiliki kemiripan dengan isolat ISKNV (infectious spleen and kidney necrosis virus), sedangkan isolat iridovirus yang menginfeksi ikan kerapu macan dan kakap putih (*Lates calcarifer*) memiliki kemiripan dengan isolat RSIV (red sea bream iridovirus) (Mahardika dan Mastuti, 2016). Temuan ini diperkuat dengan analisa sekuen DNA beberapa ikan budidaya laut di Indonesia berdasarkan major capsid protein (MCP), ATPase, DNA polymerase, CY15 dan IRB6 dilaporkan memiliki kemiripan dengan isolat ISKNV dan RSIV (Murwantoko *et al.*, 2018). Iridovirus juga dilaporkan menginfeksi ikan kerapu hibrida cantang yang didederkan di *hatchery* maupun dibesarkan di keramba jaring apung (Sembiring *et al.*, 2018). Akan tetapi hasil ujiantang GSDIV dan SBIV mengindikasikan bahwa ikan kerapu hibrida cantang tahan terhadap kedua isolat virus tersebut. Hasil analisa hematokrit menunjukkan nilai 30,5-33,67% lebih tinggi dibandingkan dengan nilai hematokrit ikan kerapu lumpur yang terinfeksi GSDIV (20-25%) yang mengindikasikan terjadinya anemia berat (Johnny, *et al.*, 2009). Anemia juga ditunjukkan dengan warna insang yang pucat (Koesharyani *et al.*, 2001) dan nekrosis dan degenerasi sel hematopoitik (Mahardika *et al.*, 2004). Masih tingginya nilai hematocrit pada ikan kerapu hibrida cantang menunjukkan bahwa infeksi kedua isolat virus tersebut tidak sampai menimbulkan anemia berat yang berimplikasi dengan rendahnya mortalitas yang ditimbulkannya.

VNN merupakan kendala utama penyebab kematian massal pada ikan kerapu dan kakap putih terutama di *hatchery*, walaupun juga sering terjadi di pembesaran ikan di keramba jaring apung (Sembiring *et al.*, 2018; Mahardika *et al.*, 2019). Virus ini menyerang susunan saraf pusat, namun ikan kerapu hibrida cantang yang terinfeksi VNN memiliki nilai hematokrit dan hemoglobin sebesar  $22,4 \pm 11,28\%$  dan  $7,33 \pm 2,36$  100g/ml dibandingkan dengan ikan yang *recovery* ( $26,4 \pm 8,62\%$  dan  $7,44 \pm 1,79$



100g/ml dan ikan sehat ( $34,6 \pm 5,94\%$  dan  $8,68 \pm 1,59$  100g/ml) (Mahardika *et al.*, 2016). Hasil tersebut berbeda dengan nilai hematokrit ikan kerapu hibrida cantang yang terinfeksi virus dalam penelitian ini sebesar 43,83-47,83% yang berimplikasi terhadap mortalitas yang ditimbulkannya masih rendah yaitu 40%. Beberapa spesies kerapu seperti kerapu bebek, kerapu lumpur, kerapu sunu, kerapu macan dan kakap putih dilaporkan sensitif terhadap infeksi VNN dengan mortalitas hingga 80% (Senggagau, 2011).

*Vibrio* sp. merupakan agen penyebab vibriosis pada ikan kerapu. *Vibrio* sp. tersebut meliputi: *V. alginolyticus*, *V. anguillarum*, *V. metchnikovii*, *V. vulnificus*, *V. fluvialis*, *V. furnisii*, dan *V. parahaemolyticus*. Infeksi *Vibrio* sp. menimbulkan mortalitas antara 17-46 jam dengan gejala *hemorarghie* pada sirip dan permukaan tubuh (Nitimulyo *et al.*, 2005). Akan tetapi, di dalam tubuh ikan kerapu hibrida cantang yang dipelihara di *hatchery* maupun keramba jaring apung sudah mengandung *Vibrio* sp hingga  $10^8$  cfu/g<sup>2</sup>, sehingga uji tantang suspense *Vibrio* sp  $10^{10}$  cfu/ml tidak menimbulkan mortalitas. Beberapa uji tantang *V. harveyii*, *V. alginolyticus* hingga  $10^{12-13}$  cfu/ml yang dilakukan pada ikan kerapu hibrida cantang di Laboratorium BBRBLPP tidak menimbulkan mortalitas. Ikan yang diinjeksi masih terlihat sehat dengan nafsu makan tinggi hingga 14 hari pemeliharaan. Oleh karena itu, kerapu hibrida cantang tahan terhadap infeksi *Vibrio* sp. Namun, *Vibrio* sp. dapat menimbulkan luka borok atau *fin root* pada ikan kerapu hibrida cantang yang awalnya dipicu oleh faktor lingkungan, pakan, kepadatan ikan, maupun infeksi ektoparasit.

Rendahnya mortalitas yang terjadi ketika ikan kerapu hibrida cantang diinfeksi inokulum virus iridovirus dan VNN kemungkinan disebabkan juga oleh kondisi inokulum virus yang sudah lama disimpan dalam *dep freezer* (> 6 bulan). Lamanya penyimpanan inokulum dapat menurunkan patogenisitas virus tersebut. Perlu kiranya melakukan uji pendahuluan atau peremajaan inokulum virus dengan melakukan uji tantang secara berulang sebelum sehingga diperoleh patogenisitas yang tinggi (>



70%).

#### 4. KESIMPULAN

Ikan kerapu hibrida cantang tahan terhadap infeksi bakteri *Vibrio* sp., meskipun menunjukkan gejala klinis yang sama dengan infeksi virus, namun infeksi virus dapat menyebabkan kematian setelah memperlihatkan gejala klinis.

#### 5. REFERENSI

Amalina NZ, Dzarifah Z, Amal MNA, Yusof MT, Zamri-Saad M, Al-saari N, Tanaka M, Mino S, Sawabe T, Ina-Salwany MY. 2019. Recent Update on the prevalence of *Vibrio* species among cultured grouper in Peninsular Malaysia. *Aquaculture Research.*; 00: 1–9.

Desrina, Taslihan A, Ambariyanto, Suryaningrum S. 2006. Uji Keganasan Bakteri *Vibrio* pada Ikan Kerapu Macan (*Epinephelus fuscoguttatus*). *Ilmu Kelautan.*; 11 (3): 119 – 125.

Ebi I, Lal TM, Ransangan J, Yong ASK, Shapawi R. 2018. Susceptibility of Hybrid Grouper (*Epinephelus fuscoguttatus* ♀ × *Epinephelus lanceolatus* ♂) to *Vibrio Harveyi* VHJR7. *AAFL Bioflux.*; 11(1): 37-42.

Johnny F, Roza D. 2009. Kasus Infeksi Virus Irido pada Benih Ikan Kerapu Pasir, *Epinephelus Coralicola* di Hatchery. *Jurnal Perikanan (J. Fish. Sci.)*.; XI (1): 8-12.

Koesharyani I, Roza D, Mahardika K, Johnny F, Zafran, Yuasa K. 2001. Iridovirus. In: Sugama, K, Ikenoue H, Kawahara K (Eds.) *Manual for Fish Disease Diagnosis-II. Marine Fish and Crustacean Diseases in Indonesia*. Gondol Marine Research for Mariculture, Central Research Institute for Sea Exploration and Fisheries, Department of Marine Affair and Fisheries, and Japan International Cooperation Agency..

Kurita, J, Nakajima, K., Hirono, I., Aoki, T. 1998. Polymerase Chain Reaction (PCR) Amplification of DNA of Red Sea Bream Iridovirus (RSIV). *Fish Pathology.*; 33; 17-23.

Mahardika K, Zafran, Yamamoto A, Miyazaki T. 2004. Susceptibility of Juvenile Humpback Grouper (*Cromileptes altivelis*) to Grouper Sleepy Disease Iridovirus (GSDIV). *Diseases Aquatic Organism.*; 59: 1-9

Mahardika K, Mastuti I. 2010. Infeksi Iridovirus (*Sea Bass Iridovirus*, Genus :*Megalocytivirus*) Pada Ikan Kakap Putih *Lates calcarifer* dan

- Patogenesitasnya Terhadap Ikan Kerapu Bebek *Cromileptes altivelis*. Prosiding Seminar Nasional Perikanan Indonesia.; 167-173.
- Mahardika K, Mastuti I. 2016. Sequence Analysis of Megalocytivirus Genomic DNA Isolated from Various Grouper and Sea Bass on Pst1 Fragment Area. Prosiding Forum Inovasi Teknologi Akuakultur.; 725-732.
- Mahardika K, Mastuti I, Ismi S. 2016. Pengaruh Suhu dan Waktu Inkubasi Inokulum VNN Terhadap Patogenesitasnya pada Ikan Kerapu Hibrida Cantik. Prosiding Seminar Nasional Perikanan dan Kelautan VI, Brawijaya.; A4: 14-20.
- Mahardika K, Mastuti I, Roza D, Syahidah D, Astuti WW, Ismi S, Zafran. 2019. Pemantauan Insidensi Penyakit pada Ikan Kerapu dan Kakap di *Hatchery* dan Keramba Jaring Apung di Bali Utara. Jurnal Riset Akuakultur; (inpres).
- Murwantoko, Kartikasari DW, Handayani CR, Whittington RJ. 2018. Genotype Determination of Megalocytivirus from Indonesian Marine Fishes. Biodiversitas.; 19(5): 1730-1736
- Nishizawa,T., Mori,K., Nakai,T., Furusawa,I., Muroga, K. 1994. Polymerase Chain Reaction (PCR) Amplification of RNA of Stipped Jack Nervous Necrosis Virus (SJNNV). Disease of Aquatic Organism.; 18: 103-107.
- Nitimulyo KH, Isnansetyo A, Triyanto, Istiqomah I, Murdjani M. Isolasi, 2005. Identifikasi dan Karakterisasi *Vibrio* spp. Patogen Penyebab Vibriosis pada Kerapu di Balai Budidaya Air Payau Situbondo. Jurnal Perikanan (J. Fish. Sci.); VII(2):80-94.
- Sembiring SBM, Wibawa GS, Mahardika K, Zeny W, Haryanti. 2018 Prevalensi Infeksi Penyakit Viral Nervous Necrosis (VNN) dan Iridovirus pada Budidaya Ikan Laut. Media Akuakultur. 13(2): 1-9.
- Senggagau B. 2011. Uji Resistensi Terhadap Virus VNN pada Beberapa Spesies Ikan Ekonomis. Jurnal Perikanan dan Kelautan.; 1(1): 43-48.
- Sutarmat T, Yudha HT. 2013. Analisis Keragaan Pertumbuhan Benih Kerapu Hibrida Hasil Hibridisasi Kerapu Macan (*Epinephelus fuscoguttatus*) dengan Kerapu Kertang (*Epinephelus lanceolatus*) dan Kerapu Batik (*Epinephelus microdon*). J. Ris. Akuakultur; 8(3): 363-372.
- Uribe,C., Folch, H., Enriques, R., Moran G. 2011. Innate and Adaptive Immunity in *Teleost* Fish : A review.. Veterinary Medicina; 56(10); 486-503.

